



**GAMBARAN HISTOLOGIS TUBULUS PROKSIMAL GINJAL MENCIT
(*Mus musculus L.*) JANTAN YANG TERPAPAR KEBISINGAN**

Dita Mardhania Putri, H. Busman, dan N. Nurcahyani

Jurusan Biologi FMIPA, Universitas Lampung, Bandar Lampung, Indonesia
Jl. Prof. Dr. Soemantri Brojonegoro No. 1, Bandar Lampung, Lampung, Indonesia,
35145
Surel : dita_mardhaniaputri@yahoo.co.id

ABSTRACT:

Noise is unwanted noise level of an activity in a certain time and cause human health problems . Noise causes physiological or pathological damage on renal function . The purpose of this study is to determine the histological features of proximal renal tubules of males mice (*Mus musculus L.*) exposed to noise . Benefits of the research is to provide an overview for the males society welfare. The research was conducted from May to June 2013 in the Zoology Laboratory, Biology Department, Faculty of Mathematics and Natural Sciences, Lampung University. Renal histological preparations were carried out at the Veterinary Investigation Center (BPPV) Regional III . This research used Completely Randomized Design (CRD) with 25 males mice (*Mus musculus L.*) divided into 5 groups , each group consisted of 5 mice treated with the noise exposure of 6, 8, 10 and 12 hours / day for 21 days . The parameters measured were the degree of histological damage to the structure of the kidney proximal tubule . Results were analyzed descriptively .The results of the study showed at treatment of 6 hours / day found intertubular hemorrhage , whereas in the treatment of 8 hours / day found intertubular bleeding , piknosis , karioreksis . At 10 hours of exposure / day found bleeding , piknosis , necrosis , and karioreksis . On exposure 12 hours / day found bleeding, piknosis, kariolisis, necrosis, and congestion .

Keywords : males mice (*Mus musculus L.*), kidney , noise .

PENDAHULUAN

Kebisingan adalah bunyi atau suara yang tidak dikehendaki sehingga dapat mengganggu kesehatan dan kenyamanan. Dampak kebisingan di suatu daerah besar pengaruhnya bagi kesehatan dan kenyamanan hidup masyarakat, hewan ternak maupun satwa liar dan gangguan terhadap ekosistem alam. Bagi kesehatan manusia, kebisingan dapat menimbulkan gangguan pada sistem pendengaran dan pencernaan, stress, sakit kepala, peningkatan tekanan darah serta dapat menurunkan prestasi kerja (Gunawan, 1992).

Kebisingan dapat mempengaruhi saraf simpatik yang muncul karena tekanan fisik dan kimia. Stress yang terjadi akibat bising mengarah ke peningkatan hormon stress termasuk epineprin, norepineprin dan adrenal stenoit yang menyebabkan peningkatan tekanan darah pada arteri. Dengan demikian, membran di sekitar kapsula bowman dan tubulus ginjal menunjukkan reaksi penyusutan sampai pada tingkat kerusakan tubulus ginjal (Ander *et al*, 1979).

Ginjal merupakan organ ekskresi utama pada vertebrata yang berbentuk mirip kacang. Ginjal berfungsi menyaring kotoran (terutama urea) dari darah dan mengontrol keseimbangan asam basa melalui pengeluaran bersama dengan air dalam bentuk urin (Guyton, 1997).

Ginjal mencit bertekstur lembut, berwarna coklat kemerahan, berada di dorsal dinding tubuh, dikelilingi jaringan lemak dan termasuk unilobular dengan papilla tunggal. Ginjal kanan normalnya berada lebih anterior dari pada ginjal kiri dan pada jantan lebih berat dibanding betina (Seely, 1999).

Tujuan dilakukannya penelitian ini yaitu untuk mengetahui gambaran histologis ginjal mencit (*Mus musculus* L.) jantan yang terpapar kebisingan.

METODE

Penelitian dilaksanakan di Laboratorium Zoologi Jurusan Biologi FMIPA Universitas Lampung mulai bulan Mei-Juni 2013, menggunakan 25 ekor mencit jantan dengan berat badan 30-35 gram dan umur 3-4 bulan. Mencit terlebih dahulu diaklimatisasi selama satu minggu sebelum diberi perlakuan kebisingan. Kebisingan yang digunakan sebagai perlakuan bersumber dari aplikasi *soundcard scope* yang diberi tambahan *speaker* dengan intensitas 85-90 dB.

Penelitian ini menggunakan Rancangan Acak Lengkap (RAL) dengan 4 perlakuan dan masing-masing perlakuan diulang 5 kali. Perlakuan tersebut adalah :

A.Kelompok paparan I (P1) diberi paparan kebisingan 85-90 dB dengan intensitas paparan sebesar 6 jam per hari selama 21 hari.

B.Kelompok paparan II (P2) ini diberi paparan kebisingan 85-90 dB dengan intensitas paparan sebesar 8 jam per hari selama 21 hari.

C.Kelompok paparan III (P3) ini diberi paparan kebisingan 85-90 dB dengan intensitas paparan sebesar 10 jam per hari selama 21 hari.

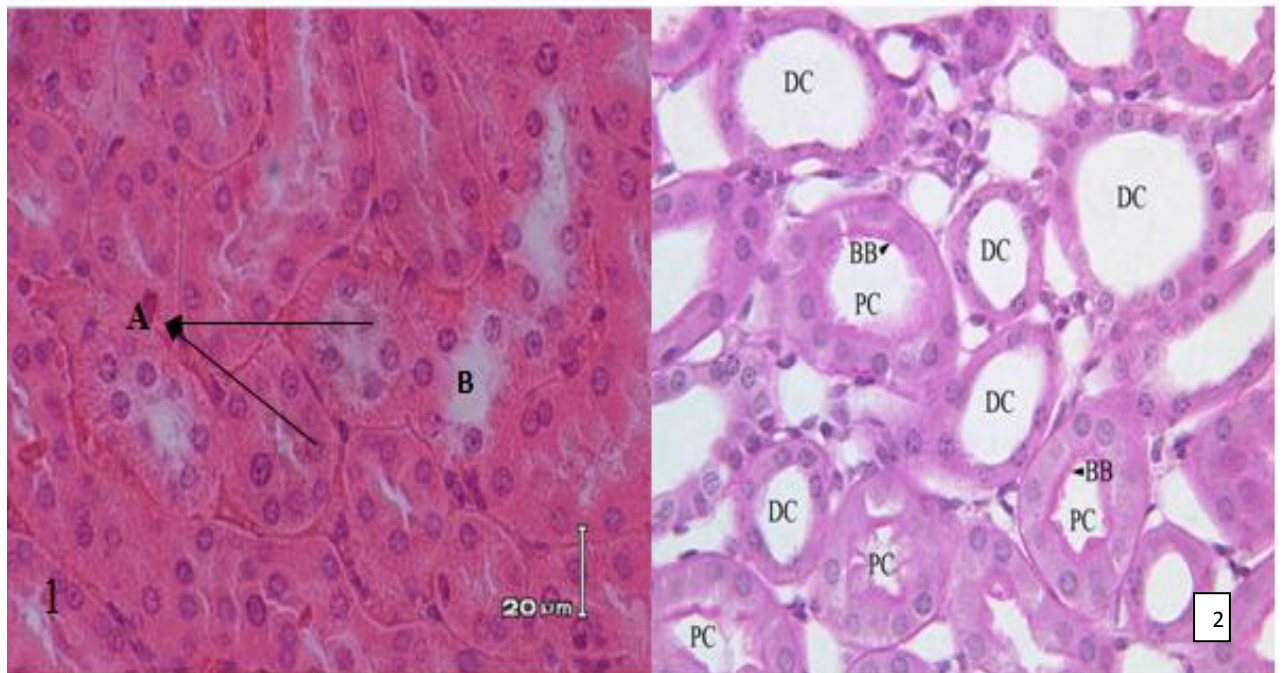
D. Kelompok paparan IV (P4) ini diberi paparan kebisingan 85-90 dB dengan intensitas paparan sebesar 12 jam per hari selama 21 hari.

Setelah mencit diberi perlakuan selama 21 hari, maka pada hari yang ke-22 dilakukan pembedahan untuk mengambil organ ginjal dari mencit tersebut. Ginjal yang telah diambil segera difiksasi menggunakan larutan formalin 10% lalu diproses untuk dibuat preparat histologi sesuai standar yang dilakukan di Bagian Patologi Balai Penyidikan dan Pengujian Veteriner (BPPV) Regional III Bandar Lampung dengan pengecatan Hematoksin-Eosin. Preparat diamati di bawah mikroskop cahaya untuk mendapatkan analisis deskriptif kerusakan sel-sel tubulus ginjal akibat paparan kebisingan.

HASIL DAN PEMBAHASAN

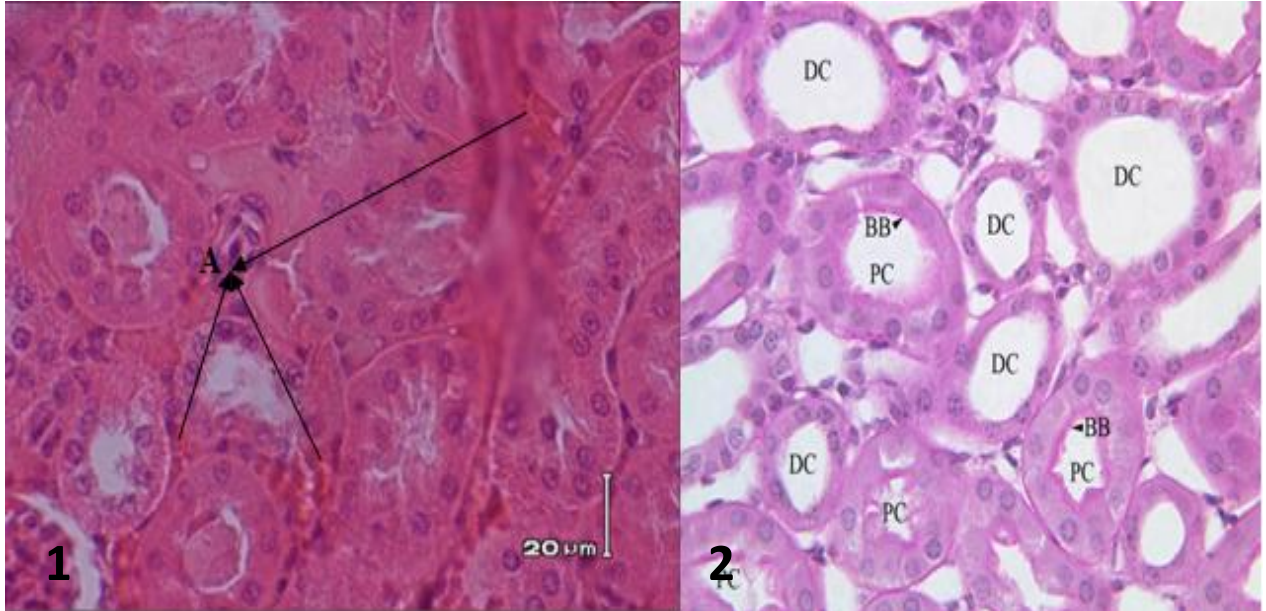
A. Struktur Histologis Ginjal

Hasil penelitian yang menunjukkan gambaran histologis ginjal mencit (*Mus musculus* L.) yang tidak terpapar kebisingan sebagai kelompok kontrol (0 jam/hari) selama 21 hari dapat dilihat pada Gambar 6.



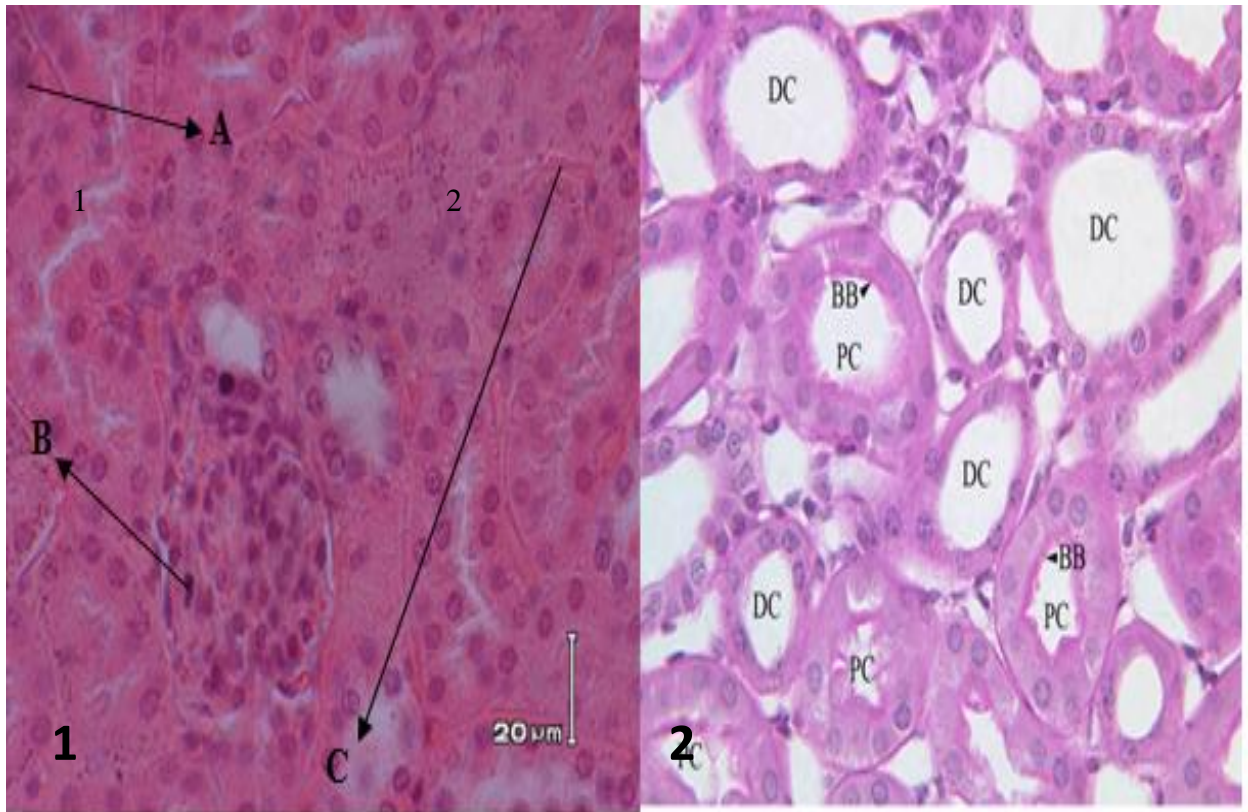
Gambar 6. 1. A. Struktur histologis ginjal mencit jantan yang tidak terpapar kebisingan (perbesaran 400x dengan pewarnaan HE). Keterangan A. Tubulus distal, B. Tubulus proksimal. 2. Mikrofotografi tubulus ginjal mencit normal (Anonim, 2007). Keterangan: DC (*Distal Convoluted tubule*), PC (*Proximal Convoluted tubule*), BB (*Brush Border*).

Struktur histologis ginjal mencit jantan yang terpapar kebisingan selama 6 jam/hari selama 21 hari ditemukan perdarahan intertubular yaitu perdarahan berlebih diruang antar tubulus, selanjutnya secara lengkap dapat dilihat pada Gambar 7.



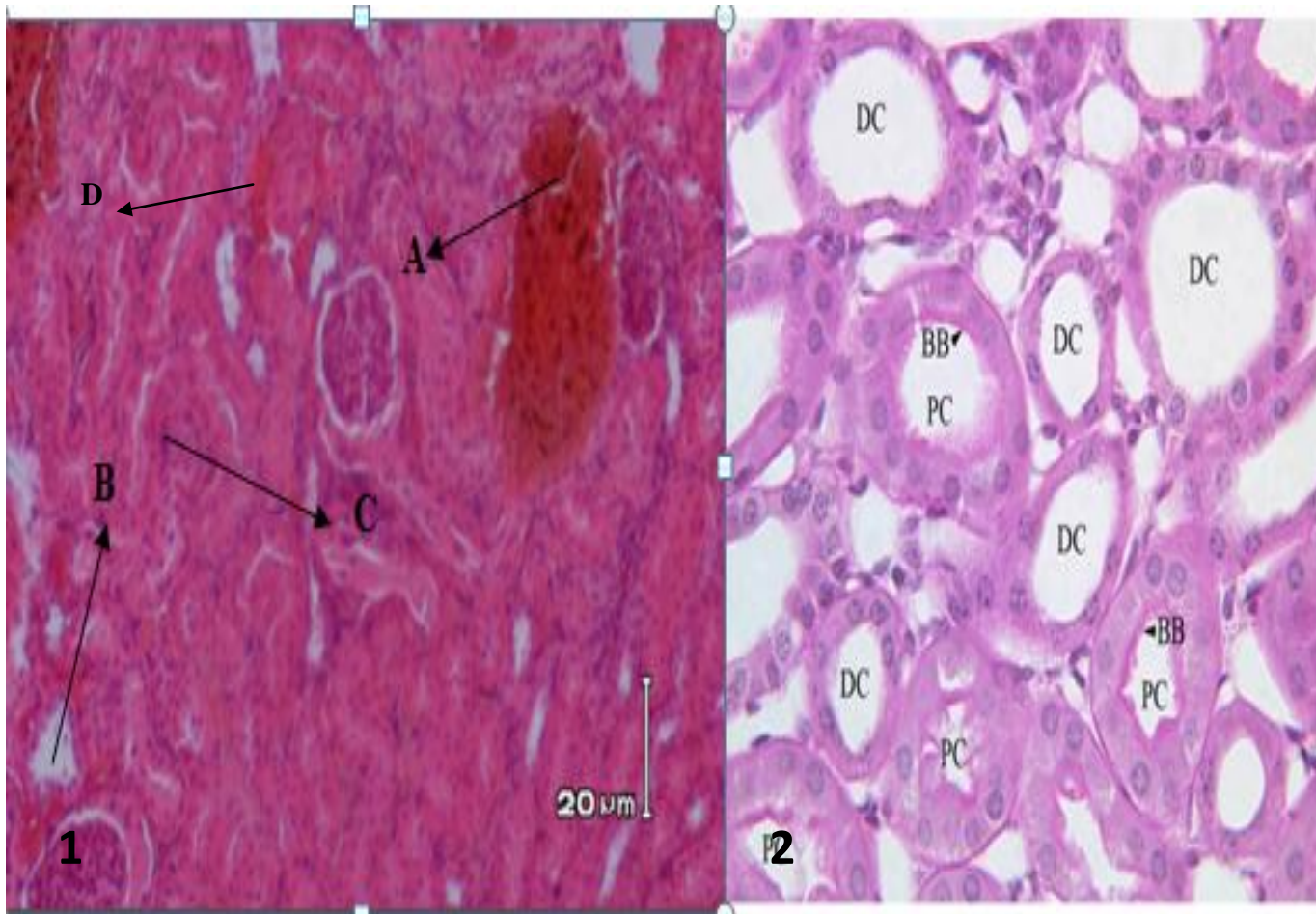
Gambar 7.1 A. Struktur histologis ginjal mencit yang terpapar kebisingan 6 jam/hari selama 21 hari (perbesaran 400x, pewarnaan HE) Keterangan : A. Perdarahan intertubular, 2. Mikrofotografi tubulus ginjal mencit normal (Anonim,2007).
Keterangan: DC (*Distal Convoluted tubule*), PC (*Proximal Convoluted tubule*) BB (*Brush Border*).

Diagnosis struktur histologis ginjal mencit yang terpapar kebisingan selama 8 jam/hari selama 21 hari, ditemukan perdarahan intertubular tetapi disertai terjadinya piknosis (inti kecil dan berwarna gelap), serta karioreksis (inti hancur membentuk fragmen) dapat dilihat pada Gambar 8.



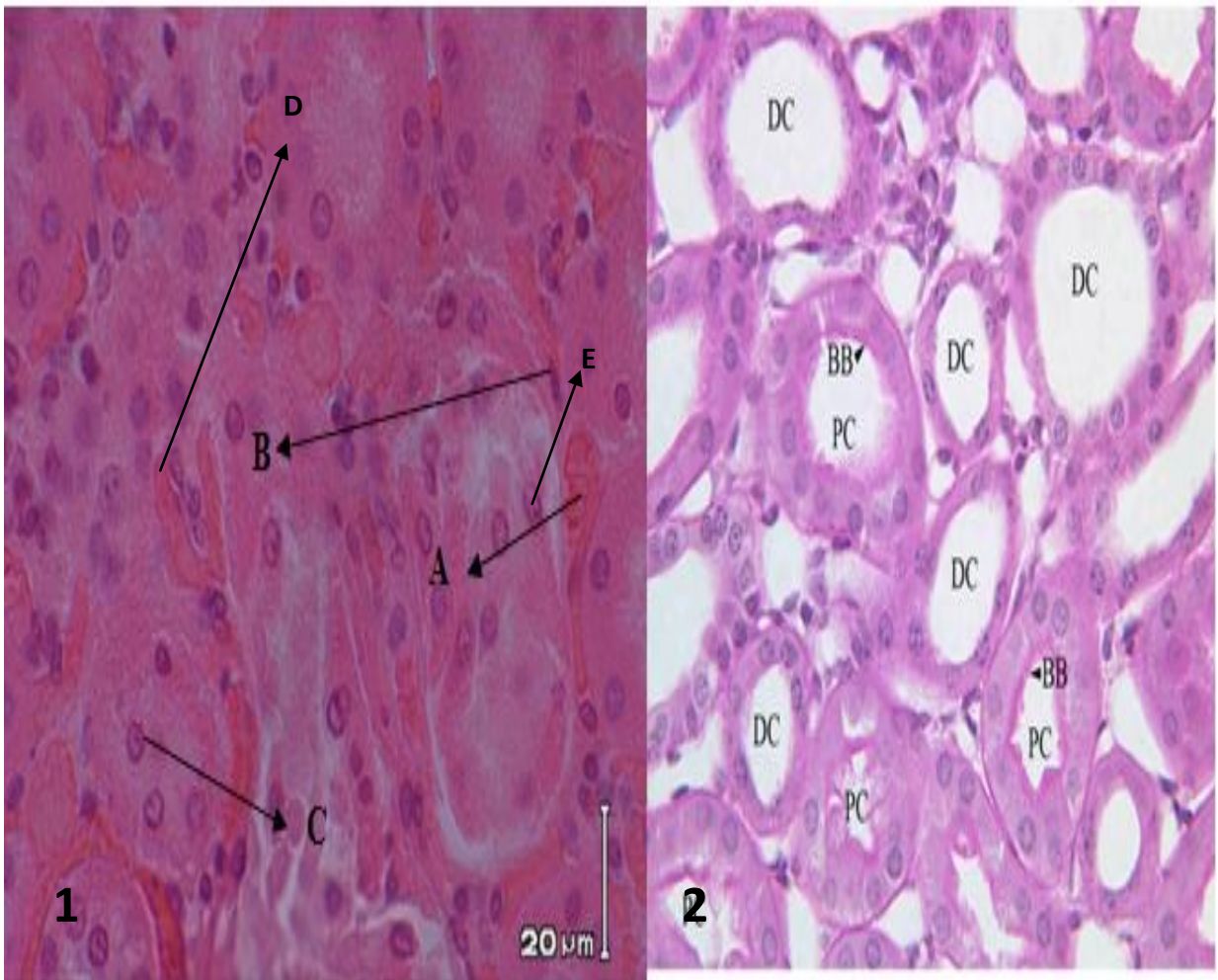
Gambar 8. 1. A. Struktur histologis ginjal mencit jantan yang terpapar kebisingan 8 jam/hari selama 21 hari (perbesaran 400x dengan pewarnaan HE). Keterangan A. Karioreksis, B. Piknosis, C. Perdarahan intertubular 2. Mikrofotografi tubulus ginjal mencit normal (Anonim,2007). Keterangan: DC (*Distal Convoluted tubule*), PC (*Proximal Convoluted tubule*), BB (*Brush Border*).

Hasil diagnosis pada perlakuan yang terpapar kebisingan selama 10 jam/hari selama 21 hari, ditemukan perdarahan intertubular tetapi disertai terjadinya piknosis (pengerutan inti) dimana inti sel mengecil dan membulat padat, karioreksis (fragmentasi inti), nekrosis (kematian jaringan fokal) yang secara morfologik berupa destruksi inti sel (kerusakan sel *irreversible*) dapat dilihat pada Gambar 9.



Gambar 9. 1. A. Struktur histologis ginjal mencit jantan yang terpapar kebisingan 10 jam/hari selama 21 hari (perbesaran 400x dengan pewarnaan HE). Keterangan A. Karioreksis, B. Nekrosis, C. Piknosis, D. Perdarahan intertubular. 2. Mikrofotografi tubulus ginjal mencit normal (Anonim,2007). Keterangan: DC (*Distal Convoluted tubule*), PC (*Proximal Convoluted tubule*), BB (*Brush Border*).

Pada struktur histologis ginjal mencit yang terpapar kebisingan selama 12 jam/hari selama 21 hari ditemukan perdarahan intertubular tetapi disertai terjadinya piknosis (pengerutan inti), karioreksis (fragmentasi inti), nekrosis (kematian jaringan fokal), kongesti (yaitu perdarahan berlebih di jaringan) dapat dilihat pada Gambar 10.



Gambar 10. 1. . A. Struktur histologis ginjal mencit jantan yang terpapar kebisingan 8 jam/hari selama 21 hari (perbesaran 400x dengan pewarnaan HE). Keterangan A. Perdarahan, B. Piknosis, C. Kariolisis, D. Nekrosis E. Kongesti 2. Mikrofotografi tubulus ginjal mencit normal (Anonim, 2007). Keterangan: DC (*Distal Convoluted tubule*), PC (*Proximal Convoluted tubule*), BB (*Brush Border*).

KESIMPULAN

Berdasarkan hasil penelitian mencit (*Mus musculus* L.) jantan yang diberi paparan kebisingan dengan intensitas sebesar 85 dB – 90 dB selama 21 hari dapat disimpulkan sebagai berikut :

Paparan selama 6, 8, 10, dan 12 jam/hari mengakibatkan kerusakan pada sel-sel tubulus proksimal berupa perdarahan intertubular, piknosis (pengerutan inti dan berwarna gelap), karioreksis (inti hancur membentuk fragmen, nekrosis (kematian jaringan fokal), kongesti (perdarahan berlebih di jaringan).



DAFTAR PUSTAKA

- Anonim. 2007. [cited 2010 Feb 23]. Availabe from:
http://www.medicalhistology.us/twiki/pub/Main/ChapterSeventeenSlides/b68proximal_convoluted_tubule_kidney_40x_pas_labeled.jpg Di akses 23 september 2013
- Andren, L.; Hannsson, L.; Bjorkman, M.;Jonsson,A.and Borg, K. O. (1979):
Haemodynamic and hormonal changes induced by noise. Acta Medica Scand.Suppl 625:13-18.
- Gunawijaya, A. F. 1994. *Buku Teks Histologi*. Binarupa Aksara : Jakarta. Jilid 2.
- Guyton A. C, J.E. Hall. 1997. *Ginjal dan cairan tubuh*. In: Setiawan I, editor. Buku ajar fisiologi kedokteran. 9th ed. Jakarta: EGC; 1997. p. 375-437.
- Dobson, H., Ghuman, Prabhakar and Smith. 2003. *A Conceptual Model of the influence of Stress on Female Reproductions*. Reproductions : 151-163.
- Keputusan Menteri Negara Lingkungan Hidup. Kep 48/MENLH/11/1996 tentang *Baku Tingkat Kebisingan*. Jakarta.
- Menteri Lingkungan Hidup. 1996. Keputusan Menteri Lingkungan Hidup No. Kep-49/MENLH/1996. *Baku Tingkat Getaran untuk Kenyamanan dan Kesehatan*. Jakarta.
- Seely. 1999. Kidney. Di dalam: Maronpot RR, Gary AB, Beth WG, editor. *Pathology of The Mouse*. USA: Cache River Press. hlm. 207-226